

Применение трехмерного моделирования и 3D-печати при реконструкции нижней челюсти

Ю.Ю. Диков, В.А. Соболевский, М.А. Кропотов, В.Ю. Ивашков

Отделение реконструктивной и пластической онкохирургии, отделение опухолей верхних дыхательных и пищеварительных путей, отделение опухолей челюстно-лицевой области ФГБНУ «РОНЦ им. Н.Н. Блохина»; Россия, 115478, Москва, Каширское шоссе, 24

Контакты: Юрий Юрьевич Диков dikovyura@list.ru

Цель исследования – улучшение функциональных и эстетических результатов микрохирургических реконструкций нижней челюсти за счет использования методики трехмерного моделирования и 3D-печати. Применение данной методики продемонстрировано на примере лечения 4 пациентов с местно-распространенными опухолями полости рта, которым выполнялось удаление опухоли с одномоментной реконструкцией нижней челюсти реваascularизированным малоберцовым трансплантатом.

Одному пациенту уже выполнялась сегментарная резекция нижней челюсти с замещением дефекта аваскулярным подвздошным трансплантатом и реконструктивной пластиной. В последующем у него развился рецидив заболевания и лизис трансплантата. Моделирование трансплантата по форме нижней челюсти производилось путем выполнения остеотомий костной части трансплантата с помощью виртуальных трехмерных моделей, созданных по данным компьютерной томографии. Данные трехмерные модели затем печатались на 3D-принтере из пластика в масштабе 1 : 1 с помощью технологии послойного наплавления (fused deposition modeling – FDM) и использовались во время операции при моделировании трансплантата. Стерилизация пластиковой модели производилась в формалиновой камере.

Данная методика позволила точнее воссоздать резецированный фрагмент нижней челюсти, получить лучшие функциональные и эстетические результаты и подготовить пациентов к дальнейшей дентальной реабилитации. Также достоинствами методики являются возможность одновременного выполнения реконструктивного и резекционного этапа и сокращение времени операции.

Ключевые слова: реконструкция нижней челюсти, 3D-принтер, трехмерное моделирование, малоберцовый трансплантат, рак слизистой оболочки полости рта, остеосаркома, стереолитография, микрохирургия, опухоли головы и шеи

DOI: 10.17650/2222-1468-2015-1-22-26

Application of 3D modeling in 3D printing for the lower jaw reconstruction

Yu. Yu. Dikov, V.A. Sobolevskiy, M.A. Kropotov, V. Yu. Ivashkov

Department of Reconstructive and Plastic Oncosurgery, Department of Tumors of the Upper Respiratory and Digestive Tracts, Department of Tumors of the Maxillofacial Area, N.N. Blokhin Russian Cancer Research Center; 24 Kashirskoye Shosse, Moscow, 115478, Russia

Aim of study: improvement of functional and aesthetic results of microsurgery reconstructions of the lower jaw due to the use of the methodology of 3D modeling and 3D printing. Application of this methodology has been demonstrated on the example of treatment of 4 patients with locally distributed tumors of the mouth cavity, who underwent excision of the tumor with simultaneous reconstruction of the lower jaw with revascularized fibular graft.

Before, one patient has already undergo segmental resection of the lower jaw with the defect replacement with the avascular ileac graft and a reconstruction plate. Then, a relapse of the disease and lysis of the graft has developed with him. Modeling of the graft according to the shape of the lower jaw was performed by making osteotomies of the bone part of the graft using three-dimensional virtual models created by computed tomography data. Then these 3D models were printed with a 3D printer of plastic with the scale of 1:1 with the fused deposition modeling (FDM) technology and were used during the surgery in the course of modeling of the graft. Sterilizing of the plastic model was performed in the formalin chamber.

This methodology allowed more specific reconstruction of the resected fragment of the lower jaw and get better functional and aesthetic results and prepare patients to further dental rehabilitation. Advantages of this methodology are the possibility of simultaneous performance of stages of reconstruction and resection and shortening of the time of surgery.

Key words: lower jaw reconstruction, 3D printer, three-dimensional modeling, fibular graft, cancer of the oral mucosa, osteosarcoma, stereolithography, microsurgery, head and neck tumors

Введение

Необходимость сегментарной резекции нижней челюсти в онкологии возникает при распространенных злокачественных опухолях слизистой оболочки полости рта и первичных опухолях нижней челюсти. При сегментарной резекции возникает нарушение непрерывности нижнечелюстной дуги, что приводит к нарушению функций жевания, глотания, речи, а также выраженным эстетическим нарушениям и деформации нижней зоны лица [1, 2]. В связи с бактериальной загрязненностью ран, ухудшением кровоснабжения после лучевой терапии, дефицитом мягких тканей, оптимальным методом реконструкции является использование кровоснабжаемых аутотрансплантатов, пересаживаемых с использованием микрохирургической техники [3].

Современные микрохирургические реконструктивные методики, в частности малоберцовый кожно-костный трансплантат, позволяют замещать даже тотальные дефекты нижней челюсти [4]. Поэтому крайне актуальным становится точное моделирование формы трансплантата, формирование правильного прикуса для последующей дентальной имплантации. Упростить данную задачу позволяет технология создания трехмерной модели по компьютерным томограммам и последующее изготовление пластиковых моделей нижней челюсти на 3D-принтере в масштабе 1 : 1. Пластиковая модель может быть получена с помощью печати на 3D-принтере по технологии послойного наплавления (fused deposition modeling — FDM) и использоваться для планирования операции, и во время операции для моделирования трансплантата. Она позволяет производить измерения длины костных фрагментов, углов остеотомий, формы суставной головки.

Часто значительный фрагмент нижней челюсти поражен опухолью и деформирован. В таком случае компьютерная программа моделирует деформированную часть нижней челюсти путем создания зеркального отражения здоровой части нижней челюсти, и моделирование трансплантата производится на модели с сохраненными пропорциями. Использование этих моделей позволяет тщательно спланировать реконструктивный этап, уменьшить время операции и улучшить функциональные и эстетические результаты. Также производятся уже готовые металлические шаблоны для моделирования малоберцового трансплантата. Он представляет собой металлический уголок с отмеченными местами для выполнения остеотомий под соответствующими углами. Универсальный шаблон может быть использован при невозможности выполнения индивидуального моделирования.

Описание метода

Технология FDM подразумевает создание трехмерных объектов за счет нанесения последовательных

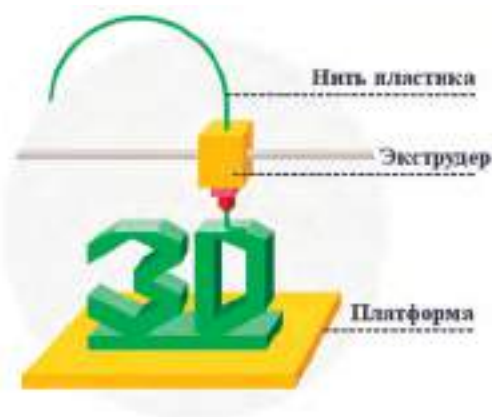


Рис. 1. Наглядная демонстрация технологии FDM

слоев материала, повторяющих контуры цифровой модели. Как правило, в качестве материалов для печати выступают термопластики, поставляемые в виде прутка диаметром 1,75 мм, намотанного на катушку. Производственный цикл начинается с обработки трехмерной цифровой модели. В нашем случае цифровой моделью служат DICOM (digital imaging and communications in medicine) изображения, полученные при компьютерной томографии (КТ) (шаг 1–2,5 мм). Трехмерная реконструкция производилась в свободно доступной программе InVesalius 3.0 [5] с сохранением в формате STL (STereoLithography). В случае необходимости замещения пораженной части нижней челюсти зеркальной копией здоровой использовалась свободно доступная программа Blender [6].

Следующим шагом производственного цикла было создание управляющей программы для 3D-принтера. Как правило, каждый 3D-принтер снабжается собственным программным обеспечением для создания управляющих программ. В данной работе использовалась свободно доступная программа для создания управляющих программ Slic3r [7].

Окончательная и самая важная часть цикла — печать модели на 3D-принтере. Печать осуществляется следующим образом: нить подается на экструзионную головку 3D-принтера, представляющую из себя подвижное сопло небольшого диаметра, обычно 0,4 мм, разогретое до температуры плавления используемого термопластика (рис. 1). Для используемого в данной работе полилактида (PLA, алифатический полиэфир, мономером которого является молочная кислота) требуемая температура составляет 200 °С. Через сопло происходит экструзия (выдавливание) нити расплавленного термопластика на поверхность рабочего стола 3D-принтера, после чего нить немедленно остывает и переходит в твердое состояние [8]. Движение экструзионной головки и подача прутка происходит в точном соответствии с управляющей программой, подготавливающей для конкретной трехмерной модели, повторяя очертания модели и наращивая ее слой

за слоем. После изготовления пластиковой модели она может быть стерилизована в формалиновой камере.

Материалы и методы

В нашем наблюдении описаны 4 пациента, у которых была проведена сегментарная резекция нижней челюсти с реконструкцией реваскуляризированным малоберцовым трансплантатом с применением 3D-моделирования и изготовлением пластиковых моделей (таблица).

В исследовании мы использовали данную методику у 4 пациентов, которым выполнялась сегментарная резекция нижней челюсти. У 3 пациентов производилось по 1 остеотомии трансплантата, у 1 пациента — 2 остеотомии. Фиксация костных фрагментов производилась минипластинами.

В каждом случае накладывалось 3 микроанастомоза (1 артериальный и 2 венозных) на микроскопе Carl Zeiss Pentero нитью 8–0. По данным КТ всем пациентам до операции создавалась виртуальная трехмерная модель, а затем пластиковая модель нижней челюсти в масштабе 1 : 1. На модели намечались границы резекции, рассчитывалась длина костных фрагментов и углы

osteotомии. Затем эта модель также использовалась в операционной при окончательном моделировании.

Операция выполнялась двумя бригадами хирургов с одновременным удалением опухоли и выделением трансплантата, что позволило снизить время операции до 7 ч. Выделение трансплантата осуществлялось после наложения жгута на нижнюю конечность, что позволило снизить кровопотерю при выделении трансплантата до 100–200 мл.

Клинический пример 1

Пациент П. 27 лет с диагнозом: липосаркома мягких тканей щеки слева с распространением на нижнюю челюсть, состояние после химиолучевого лечения. Считает себя больным с сентября 2013 г., когда отметил отечность щеки слева. Обратился к стоматологу по месту жительства, заподозрен сиалоаденит, антибактериальная терапия без эффекта. В декабре 2013 г. направлен в МОНИКИ, где выполнена биопсия опухолевого образования щеки, заподозрена липосаркома (гистологическое исследование от 20.01.2014 — круглоклеточная липосаркома, G1).

Консультирован в Израиле, рекомендовано химиолучевое лечение. С 5 по 8 мая 2014 г. проведен курс гипо-

Пациенты, вошедшие в исследование

Диагноз	Предшествующее лечение	Возраст	Дефект нижней челюсти
Хондробластическая остеосаркома нижней челюсти слева T1N0M0, IA стадия	Не было	29	От 33-го зуба до суставного отростка слева с экзартикуляцией 
Рак альвеолярного отростка нижней челюсти справа T4aN0M0	Не было	50	От 42-го зуба до суставного отростка справа с экзартикуляцией 
Липосаркома мягких тканей щеки слева с распространением на нижнюю челюсть, состояние после химиолучевого лечения	Лучевая терапия, суммарная очаговая доза (СОД) 30 Гр; 6 курсов химиотерапии (аллопуринол 200 мг; ифосфамид 3960 мг; дакарбазин 1782 мг, доксорубин 118,8 мг)	27	От 33-го зуба до суставного отростка слева с экзартикуляцией 
Остеосаркома нижней челюсти слева. Состояние после комбинированного лечения. Рецидив	Удаление опухоли с пластикой некророснабжаемым гребнем подвздошной кости, фасциально-футлярное иссечение, 4 курса полихимиотерапии препаратами доксорубин, цисплатин	58	Тело нижней челюсти (от угла слева до 38-го зуба) 

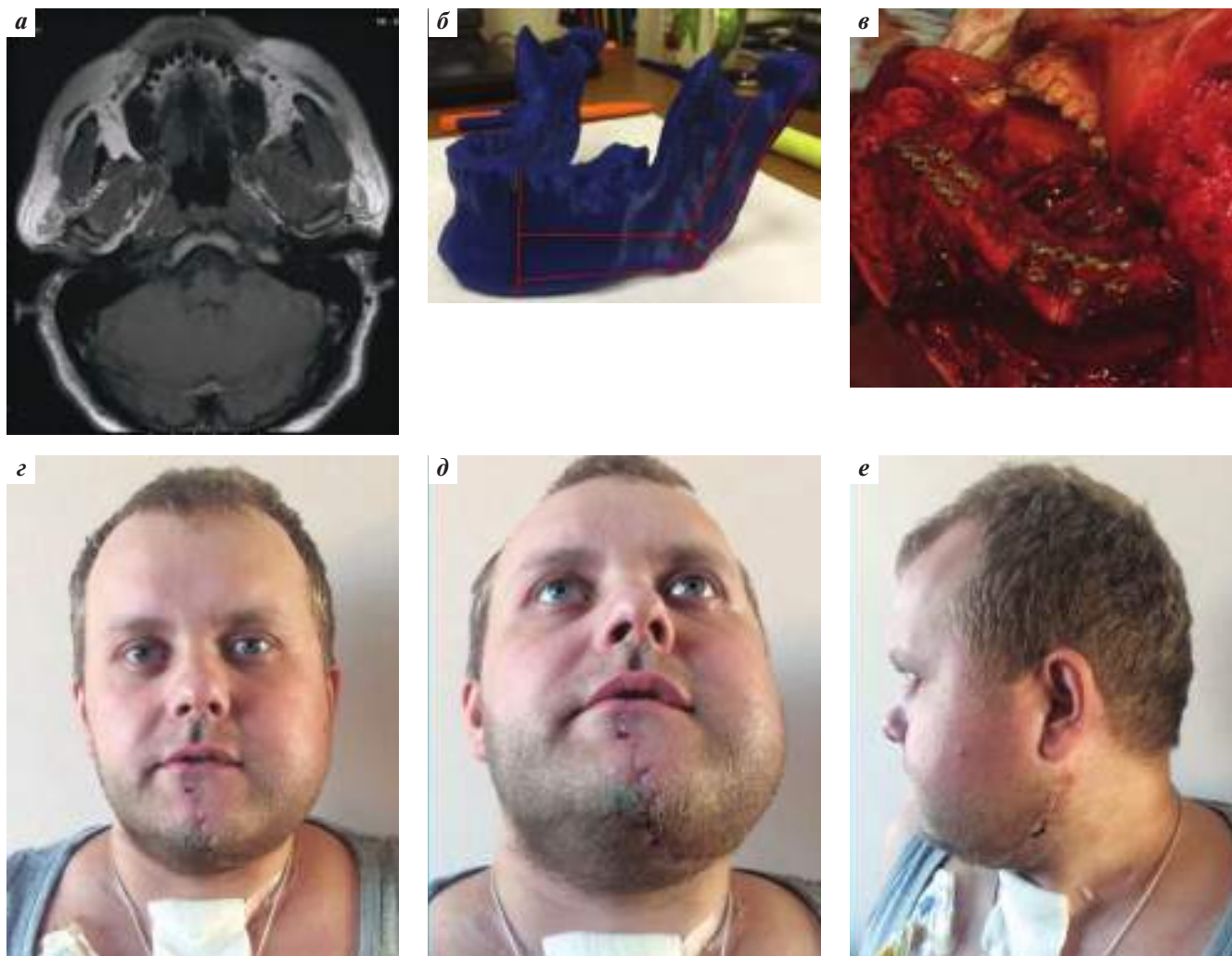


Рис. 2. Лечение пациента П.: а – магнитно-резонансная томография нижней зоны лица; б – пластиковая модель, размеченная под малоберцовый трансплантат; в – смоделированный малоберцовый трансплантат фиксирован в полости рта; г, д, е – внешний вид пациента через 2 нед после операции

фракционной лучевой терапии на опухоль (РОД = 10 Гр, СОД = 30 Гр), а также с мая 2014 г. – 6 курсов химиотерапии (аллопуринол 200 мг; ифосфамид 3960 мг; дакарбазин 1782 мг, доксорубицин 118,8 мг), без значимого эффекта. Консультирован в ФГБНУ «РОНЦ им. Н.Н. Блохина», рекомендовано хирургическое лечение. Выполнено удаление опухоли с сегментарной резекцией нижней челюсти слева с экзартикуляцией. Пластика дефекта малоберцовым ревазуляризованным кожно-мышечно-костным трансплантатом (рис. 2).

После операции отмечено полное приживление трансплантата, швы сняты на 12-е сутки. Функция височно-нижнечелюстного сустава, пропорции лица сохранены. Планируется выполнение дентальной имплантации.

Клинический пример 2

Пациент Т. 58 лет с диагнозом: остеосаркома нижней челюсти слева. Состояние после комбинированного лечения. Рецидив. Ранее дважды проводилось хирургиче-

ское лечение в объеме сегментарной резекции с пластикой реконструктивной пластиной и некрвоснабжаемым ауто трансплантатом из гребня подвздошной кости. Отмечена резорбция трансплантата, рецидив в области оставшейся части тела нижней челюсти. Выполнена сегментарная резекция тела нижней челюсти (от ветви справа до ветви слева) с реконструкцией малоберцовым кожно-костным трансплантатом (рис. 3).

Открытие рта, контуры нижней челюсти сохранены.

Результаты

Полное приживление трансплантата отмечено у всех 4 пациентов (100 %). Краевых некрозов кожной площадки не отмечено. Швы сняты на 12 сутки. Кровоснабжение костных фрагментов лоскута визуализировано при выполнении радиоизотопного сканирования на 14-е сутки после операции. Не отмечено нарушения функции донорской нижней конечности. У одного пациента развилась пневмония в послеопе-

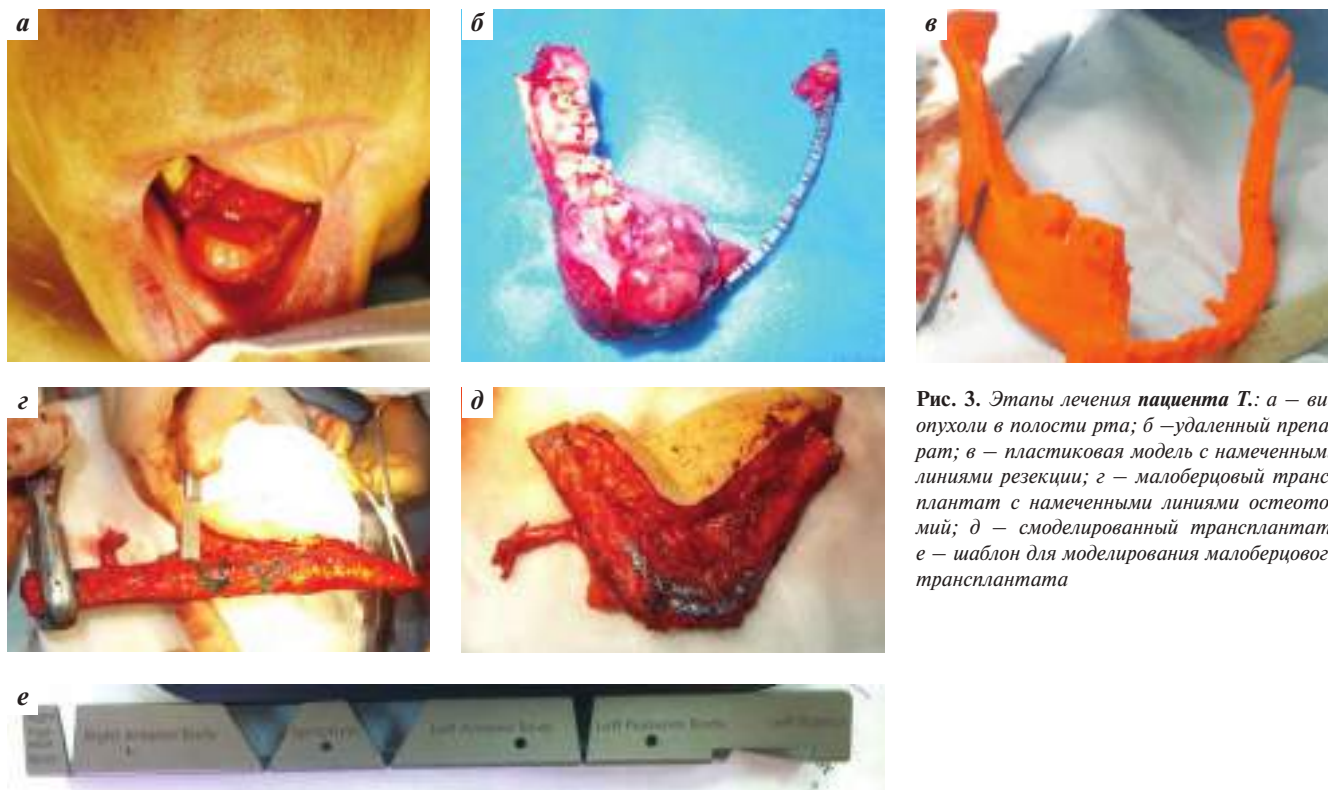


Рис. 3. Этапы лечения пациента Т: а — вид опухоли в полости рта; б — удаленный препарат; в — пластиковая модель с намеченными линиями резекции; г — малоберцовый трансплантат с намеченными линиями остеотомий; д — смоделированный трансплантат; е — шаблон для моделирования малоберцового трансплантата

рациональном периоде, проводилась антибактериальная терапия — пациент выписан на 17-е сутки после операции.

Функциональные результаты оценивались путем заполнения опросников, созданных коллективом нашего отделения. Оценивались функции жевания, глотания, дыхания, открывания рта, прикус, эстетический результат. Во всех случаях удалось получить хорошие функциональные и эстетические результаты. Дентальная реабилитация с применением зубных имплантатов или съемных конструкций проводится спу-

стя 4–6 мес после операции, после консолидации костных фрагментов трансплантата и нижней челюсти.

Заключение

Проанализировав результаты хирургического лечения данных пациентов, мы пришли к выводу, что использование 3D-моделирования помогло сократить время операции, улучшить эстетические и функциональные результаты лечения и подготовить пациента к дальнейшей дентальной реабилитации.

ЛИТЕРАТУРА

1. Вербо Е.В. Пластическое устранение комбинированных дефектов нижней зоны лица реваascularизированными аутоаутопластическими трансплантатами. Автореф. дис. ... канд. мед. наук. М., 1998. 28 с. [Verbo E.V. Plastic excision of combined defects of the lower face area with revascularized autoplasmic grafts. Author's abstract of thesis ... of candidate of medical sciences. Moscow, 1998. 28 p. (In Russ.)].
2. Кропотов М.А. Органосохраняющие и реконструктивные операции на нижней челюсти в комбинированном лечении рака слизистой оболочки полости рта. Автореф. дис. ... д-ра мед. наук. М., 2004. 46 с. [Kropotov M.A. Organ-saving and reconstructive surgeries on the lower jaw in the course of combined treatment of the cancer of the oral mucosa. Author's abstract ... of MD thesis. Moscow, 2004. 46 p. (In Russ.)].
3. Соболевский В.А. Реконструктивная хирургия в лечении больных с местнораспространенными опухолями костей, кожи и мягких тканей. Автореф. дис. ... д-ра мед. наук. М., 2008. 55 с. [Sobolevskiy V.A. Reconstructive surgery in treatment of patients with locally distributed tumors of bones, skin, and soft tissues. Author's abstract ... of MD thesis. Moscow, 2008. 55 p. (In Russ.)].
4. Матякин Е.Г. Реконструктивные операции при опухолях головы и шеи. М.: Вердана, 2009. 224 с. [Matyakin E.G. Reconstructive surgeries in tumors of the head and the neck. Moscow: Verdana, 2009. 224 p. (In Russ.)].
5. De Moraes T.F., Amorim P.H.J., de Souza Azevedo F., Lopes da Silva J.V. InVesalius — an open-source imaging application. VIPIMAGE 2011, Algarve, Portugal. Computational Vision and Medical Image Processing. London: Taylor & Francis Group, 2011. V. 1. P. 405–408.
6. <http://www.blender.org/>
7. <http://slic3r.org/>
8. Слюсар В.И. Фаббер-технологии. Новое средство трехмерного моделирования. Электроника: наука, технология, бизнес 2003;5:54–60. [Slyusar V.I. Fabber technologies. New means of three-dimensional modeling. Elektronika: nauka, tekhnologiya, biznes = Electronics: Science, Technology, Business 2003;5:54–60 (In Russ.)].